

SEGMENTATION DES TUMEURS CÉRÉBRALES EN IRM PAR U-NET 3D (BRATS2020)



Nazif AGBEDOH et Pr. Yacine Yaddaden

Département de mathématiques, informatique et génie
Université du Québec à Rimouski



Problématique

La segmentation des tumeurs cérébrales en IRM est une étape essentielle pour le diagnostic et la planification thérapeutique [2]. Elle présente plusieurs défis majeurs :

- Variabilité importante des formes et des tailles tumorales
 - Différences d'intensité selon les modalités IRM
 - Déséquilibre de classes sévère (fond >90 % des voxels)
 - Segmentation manuelle longue, coûteuse et opérateur-dépendante
- L'automatisation par l'intelligence artificielle devient donc indispensable.

Objectifs

Ce projet vise à automatiser la segmentation des tumeurs cérébrales à partir d'IRM 3D multimodales (BraTS2020) :

- Mettre en place un pipeline de prétraitement des images IRM
- Développer un modèle d'apprentissage profond de type U-Net 3D
- Segmenter les différentes régions tumorales de façon automatique
- Évaluer les performances selon les métriques officielles BraTS

Méthodologie suivie

Prétraitement des images IRM

- Normalisation des intensités par modalité
- Amélioration du contraste (MBOBHE)
- Détection automatique de la région cérébrale (skull stripping)

Découpage

- Extraction de sous-volumes 3D (64×64×64)

Apprentissage

- Modèle U-Net 3D
- Entraînement supervisé

Post-traitement

- Reconstruction du volume complet par assemblage des patches
- Calcul des métriques sur le volume entier

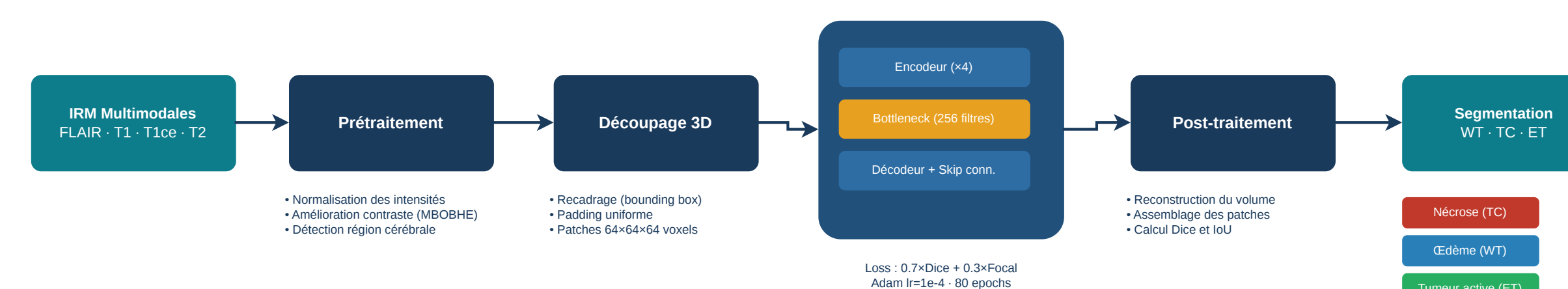


FIGURE 1 – Pipeline de segmentation des tumeurs cérébrales basé sur un U-Net 3D.

Évaluation

Base de données : BraTS2020

- 369 patients (gliomes HG et LG)
- IRM : FLAIR, T1, T1ce, T2
- Annotations expertes

Division

- Entraînement : 80 %
- Validation : 20 %

Les performances du modèle sont évaluées à l'aide de métriques adaptées à la segmentation d'images médicales.

Résultats

TABLE 1 – Scores Dice (BraTS)

Région	Dice
WT	0.83
TC	0.72
ET	0.73

Segmentation des tumeurs cérébrales – Patient brats20_training_001

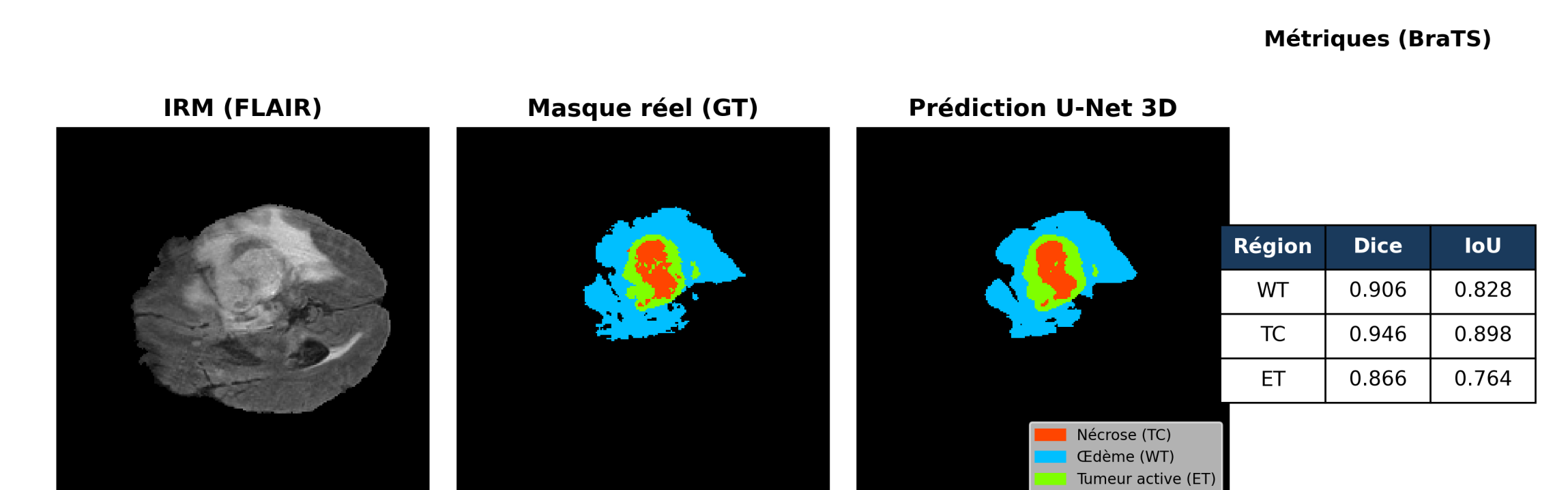


FIGURE 2 – Résultats de segmentation après reconstruction du patient 001

Les résultats montrent de bonnes performances globales, avec une segmentation précise de la tumeur complète (WT). Les scores obtenus sur TC et ET indiquent une capacité satisfaisante du modèle à capturer les régions tumorales pertinentes.

Conclusion

- Le modèle U-Net 3D permet une segmentation efficace des tumeurs cérébrales.
- L'approche constitue une base solide pour des applications cliniques
- Certaines régions restent difficiles à segmenter.
- **Perspectives :**
 - Data augmentation 3D (rotations, déformations élastiques)
 - Validation sur BraTS2021

Références

- [1] Ines Gammoudi, Riadh Ghozi, and Mohamed Ali Mahjoub. 3D brain tumor segmentation using modified U-Net architecture. In *2023 International Conference on Cyberworlds (CW)*, 2023. Dice 0.86 (WT), 0.82 (ET), 0.85 (TC) sur BraTS 2020.
- [2] Théophraste Henry, Alexandre Carré, Marvin Lrousseau, et al. Brain tumor segmentation with self-ensemled, deeply-supervised 3D U-Net neural networks : A BraTS 2020 challenge solution, 2020. Scores Dice 0.79–0.89 (ET, WT, TC), classé top-10 du challenge BraTS 2020.